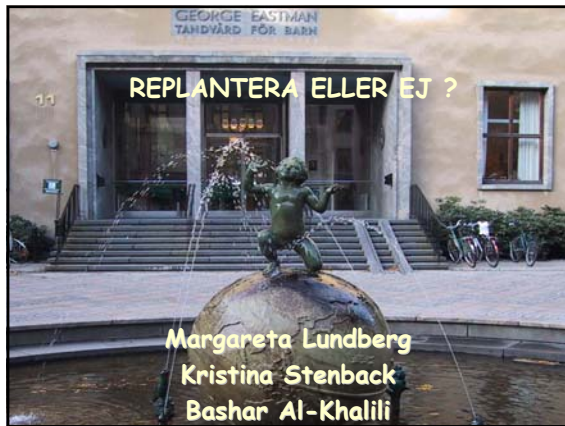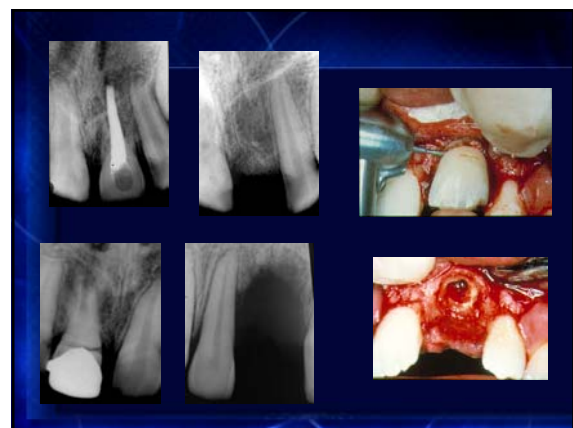
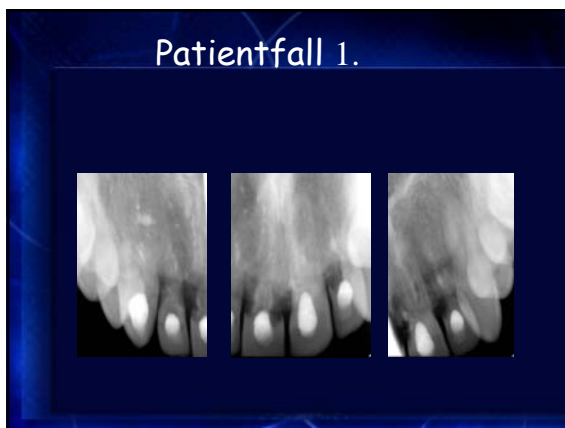

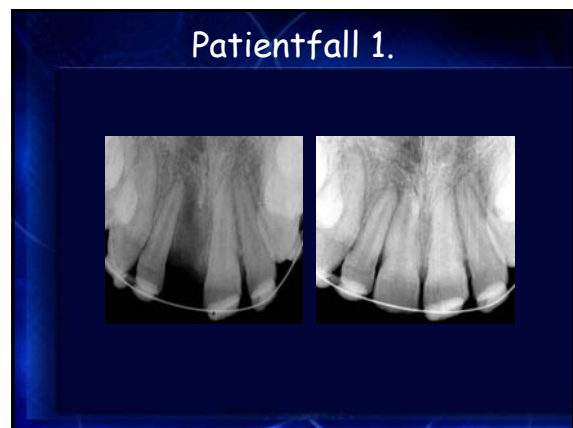
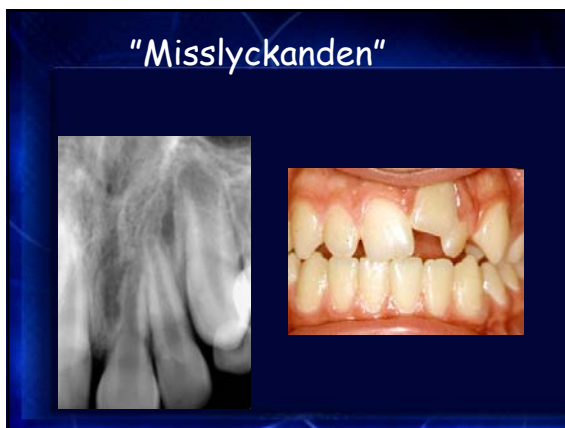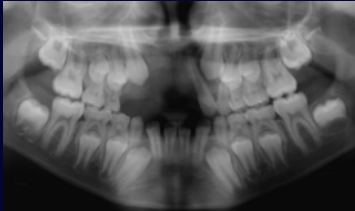


Exartikulation av permanent tand är en ovanlig skada.

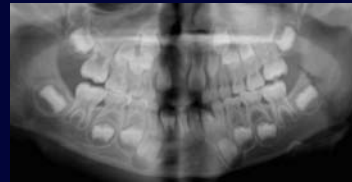- Hedegård, Stålhane 1973 0,9%
- Statens helsetillsyn 1998 0,5 %
- Borssén 2002 0,5 %



### Patientfall 2



### Patientfall 3



### Patientfall 4

### Patientfall 5

### Replantera ?

- Hälsotillstånd
- Infektionsrisk
- Bettförhållanden
- Behandlingsproblematik
- Prognosen för den enskilda tanden

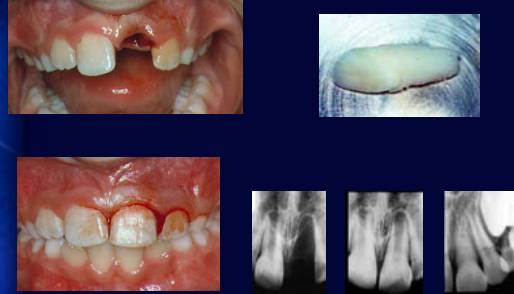
### Prognosen för pulpan påverkas av:

- Apikala foramens storlek
- Den extraalveolära tidens längd
- Förvaringen under den extraalveolära tiden
- Replantationsförfarandet
- Bakteriekontamination

## Prognosen för parodontiet påverkas av:

- Den extraalveolära tidens längd
- Förvaringen under den extraalveolära tiden
- Replantationsförfarandet
- Bakteriekontamination (En nekrotisk, inflammerad pulpa)

## Replantation, oavslutad rotutv.

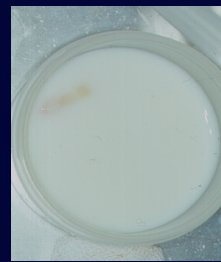


## Lokal antibiotikabehandling



- |                    |      |                            |
|--------------------|------|----------------------------|
| • Cvek et al.      | 1990 | doxycycline                |
| • Yanpiset & Trope | 2000 | doxycycline                |
| • Ritter et al.    | 2003 | minocycline<br>doxycycline |

## Förvaring



HBSS

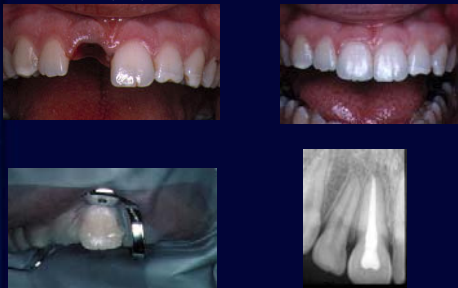Lättmjölk med is



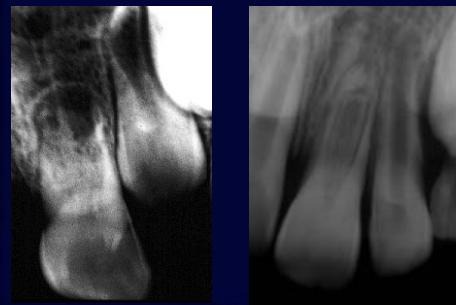
Sigalas et al.

2004

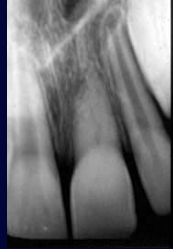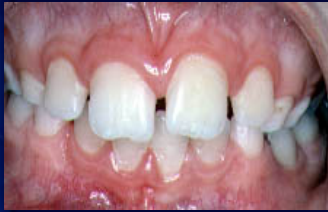## Replantation, avslutad rotutv pulpanekros i 100%



## Pulpaobliteration och/eller beninväxt



## Läkning efter replantation

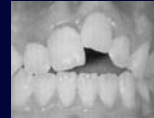

## Hur ska patienten behandlas?

**Referensfall**  
Patienten har en svårare sagittal skivlåsning, men är ändå yngre.  
Vad är behandlingsalternativen?  
- är förtämlig av prognosen för en fullständig tandkrona och replantation?  
- vilken behandling?

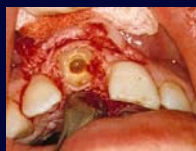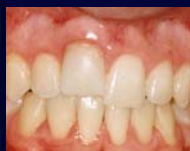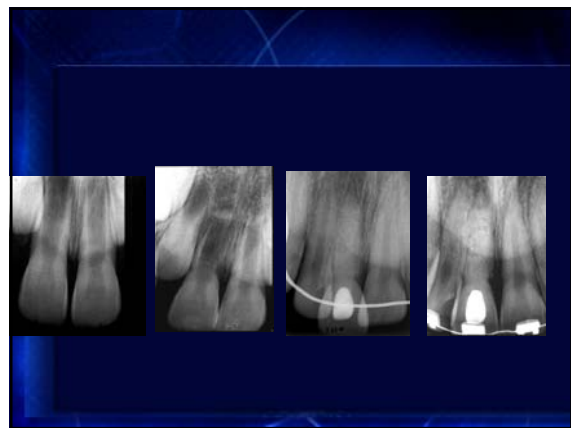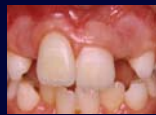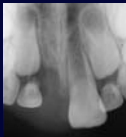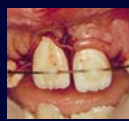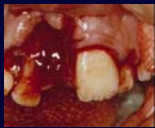Uppmanen har ett parodontellt brett (med förtämlig lapp) och en behandlingsplanering för både tandkrona och replantation.

Uppmanen har ett parodontellt brett (med förtämlig lapp) och en behandlingsplanering för både tandkrona och replantation.

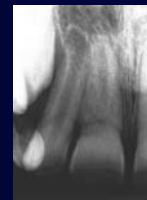

Ur: Tandläkartidningen nr 12/13 2005

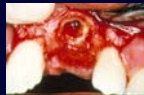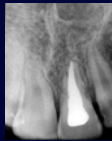
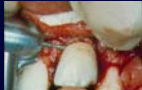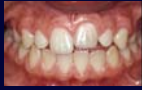## Parodontal läkning och pulpainflammation



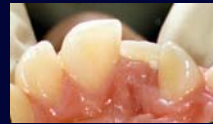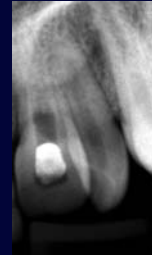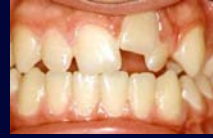## Ersättningsresorption och pulpavascularisering



## Ersättningsresorption och extirperad pulpa



Decoronation



## Sammanfattning

- Replantation eller ej bedöms från fall till fall med fokus på nyttan för den enskilde patienten.
- Replantera gärna men se till att patienten kontrolleras under hela uppväxten.
- Samarbeta med övriga specialister.

Tack för uppmärksamheten !

