


Replantera eller icke replantera  
en exartikulerad tand.

Frågeställningen belyst ur  
ortodontisk synvinkel...



Tällberg 2006

Presenteras av Kristina Stenback  
Specialist i tandreglering  
Eastmaninstitutet  
Stockholm

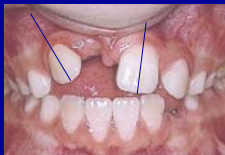

Önskemålet är att replantera tanden,  
och att sedan i ett lugnt skede,  
tillsammans med andra specialiteter  
ta beslut om den replanterade tandens  
öde,  
dvs vad som på lång sikt blir bäst för  
just den individen.

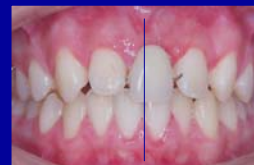Våra önskemål är:

- Att bevara benets volym genom tillväxten
- Att förhindra tippningar av granntänder och okontrollerade tandvändningar
- Att hålla mittlinjen, ssk i överkäken

Tippningar och benvolymförlust



Mittlinjen ej hållen,  
ofördelaktiga tandvändningar



Om den replanterade tanden har god prognos dvs. är replanterad snabbt (inom 5-20 min), utan kontamination och/eller allvarligt skadad rothinna, och tandreglering är nödvändig, kan tanden flyttas försiktigt ortodontiskt efter 1 års avvaktan, men det är ändå risk att tanden går i ankylos.

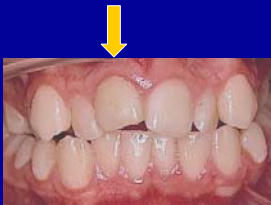Om den replanterade tanden har dålig prognos, tex har varit länge extraoralt, kan man börja flytta på den tanden och övriga tänder i den käken direkt, dvs då gingivan runt traumaområdet har läkt, för att få granntänderna i bra positioner inför tex en etsbro.

Om den replanterade tanden har dålig prognos är huvudfrågan:

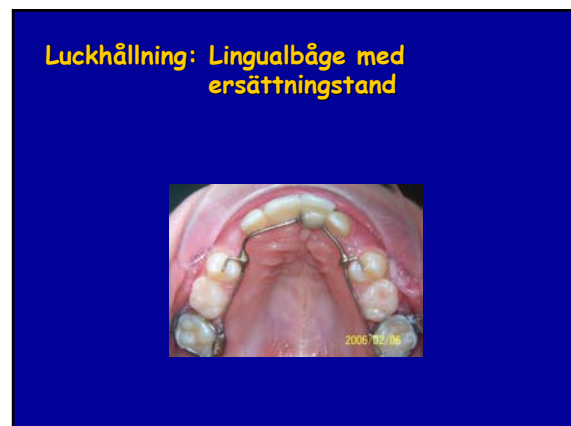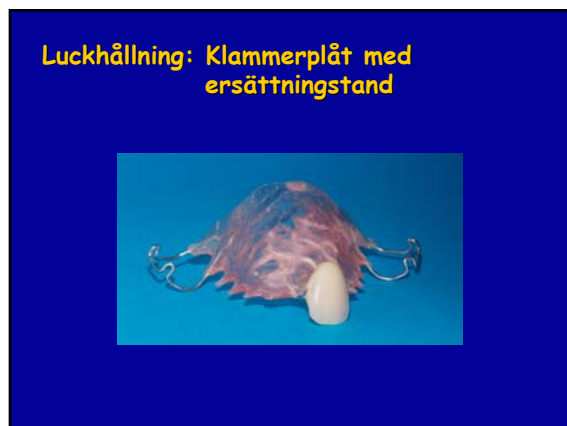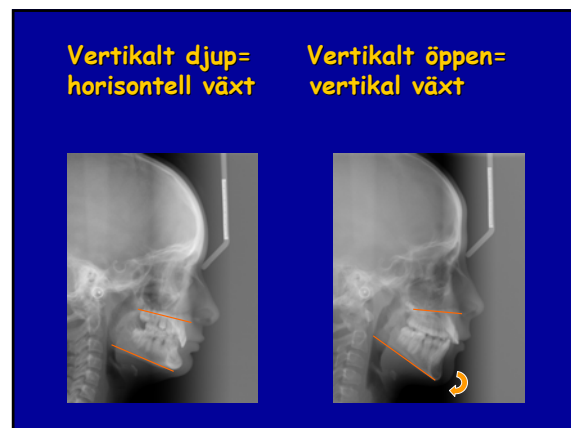
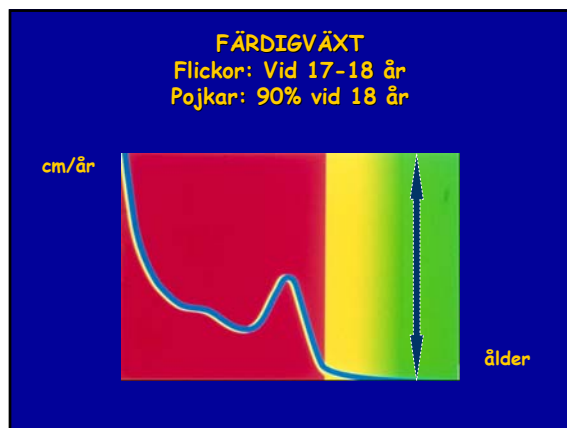
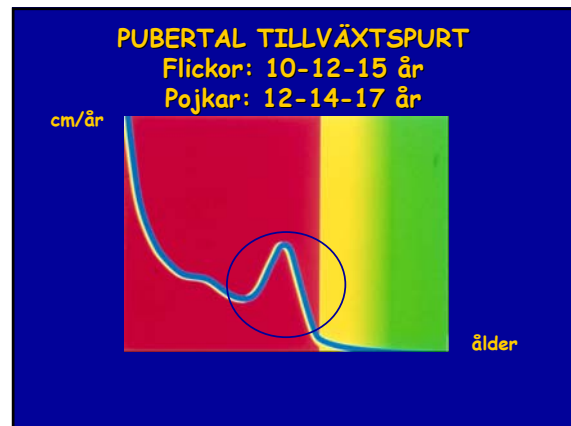
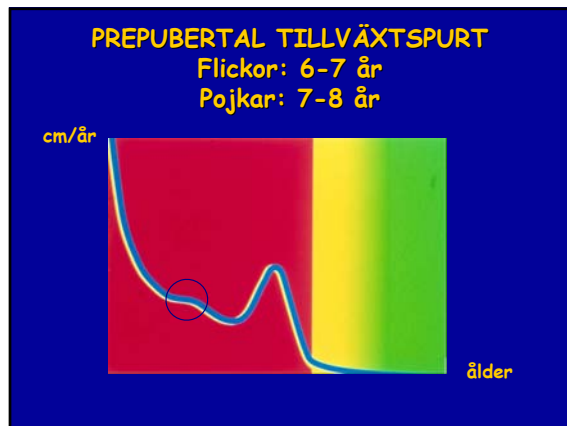
Luckhållning eller luckslutning?

**LUCKHÅLLNING**

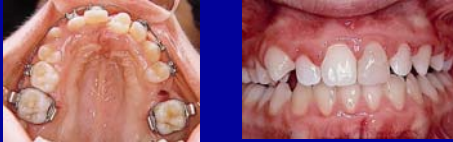Luckhållning: Den ankylotiska tanden.



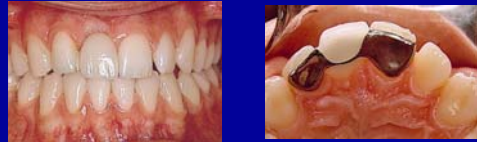**TILLVÄXT:**



Luckhållning: Autotransplantation

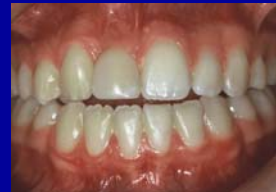

Luckhållning: Etsbro

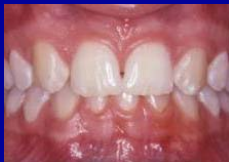

## LUCKSLUTNING

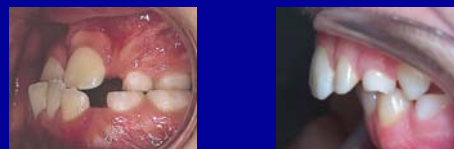Luckslutning: För central incisiv



Luckslutning: För lateral incisiv



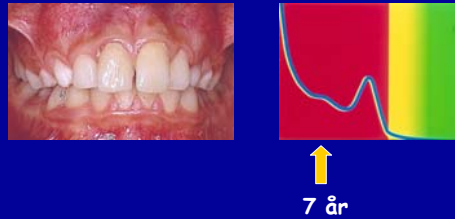
Luckslutning: För underkäksincisiv,  
det beror på bettfelet om  
det är lämpligt eller inte



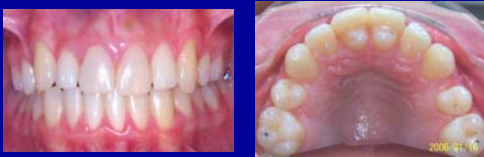## FALLPRESENTATIONER:



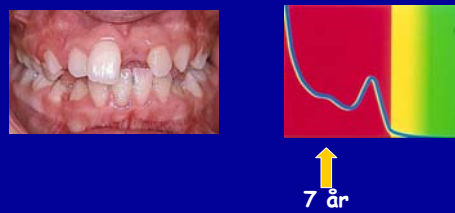
FALL: Exartikulationsålder = 7 år  
Vertikal växare skelettalt  
Pojke, mycket tillväxt kvar  
Ankylos 11,21



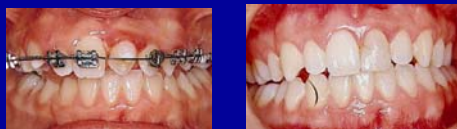15,25 autotransplanterades till regio 11 och regio 21 vid 10½ årsålder, festsittande apparatur användes i överkäken för att minska luckorna regio 15 och regio 25.



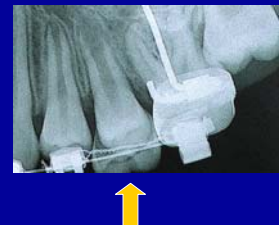FALL: Exartikulationsålder = 7 år  
Vertikal växare skelettalt  
Flicka mycket tillväxt kvar,  
21 extraherad modifierat vid 9 års-ålder pga ankylos



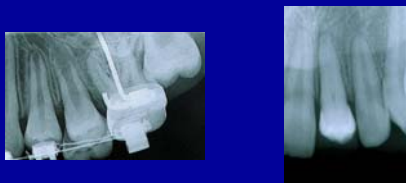25 autotransplantation till regio 21 vid 11 års ålder + extraktion av 15. Festsittande tandställning användes i överkäken för att skapa parallellitet mellan 11 och 22, samt för att sluta luckorna regio 15 och regio 25.



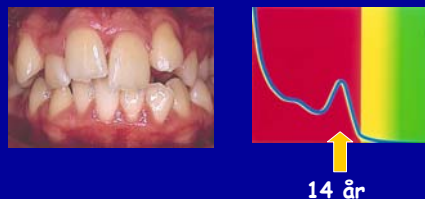Enrotig tand,  $\frac{3}{4}$  rotutveckling



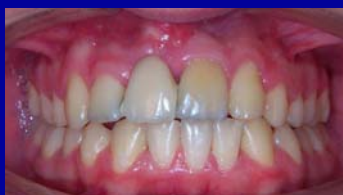Fortsatt rotutveckling och obliteration=  
tecken på läkning på röntgenbilden



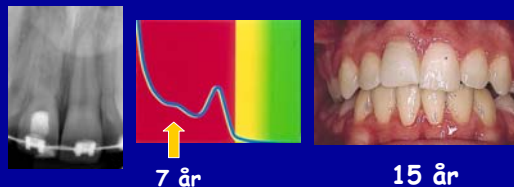
FALL: Exartikulationsålder = 14 år  
Vertikal växare skelettalt  
Pojke mitt i peak.  
11 ankylos, fick sitta kvar som  
luckhållare/benbevarare under  
tandregleringsbehandlingen



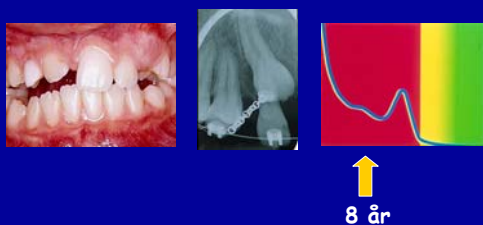
Vid 17 års ålder utfördes modifierad  
extraktion av 11.  
En etsbro utfördes i väntan på  
implantat.



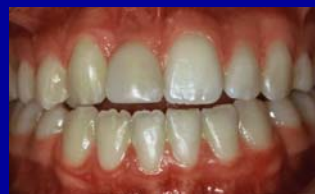FALL: Exartikulationsålder = 7 år  
Vertikal växare skelettalt  
Pojke, mycket tillväxt kvar  
11 öppen rot  
fick sitta kvar under  
behandlingen med fastsittande  
apparatur som benbevarare



FALL: Exartikulationsålder = 8 år  
Vertikal växare skelettalt  
Tanden ej replanterad  
Flicka, mycket tillväxt kvar



12 står på 11:s plats.  
Fastsittande tandställning i över- och  
underkäken användes för att skapa  
jämma tandbågar och föra ner den  
ektopiska 13:an på 12:s plats.



**SAMMANFATTNING:**

Varje fall är unikt:

- \*tandens prognos?
- \*ålder vid traumatillfället?
- \*förväntad tillväxt i alveolarutskottet?
- \*ansiktsskelettets tillväxtriktning?

Om tanden replanteras måste den övervakas långt upp i åldrarna!

**Ingen tand = "inget ben".**

**Det är viktigt att om möjligt bevara benet genom tillväxten.**

**Det är viktigt med samarbete mellan specialiteter!**

**Tack för uppmärksamheten**

